1903
Lane Medical Library

Über

Anus praeternaturalis vaginalis et vestibularis.

Inaugural-Dissertation

zur Erlangung der

Doktorwürde in der Medizin und Chirurgie,

welche

mit Genehmigung der hohen medicinischen Fakultät

der

vereinigten Friedrichs-Universität Halle-Wittenberg

am

Freitag, den 13. Februar, 12½ Uhr

öffentlich vortragen wird

Georg Köbrich

approb. Arzt

aus Halle a. S.

Halle a. S.
Druck von Wischan & Wettengel,
1903.

Imprimatur:

Prof. Dr. v. Mering,
h. t. Decanus.

Seiner lieben Mutter.

Digitized by the Internet Archive
in 2026

https://archive.org/details/IA40153306_0138

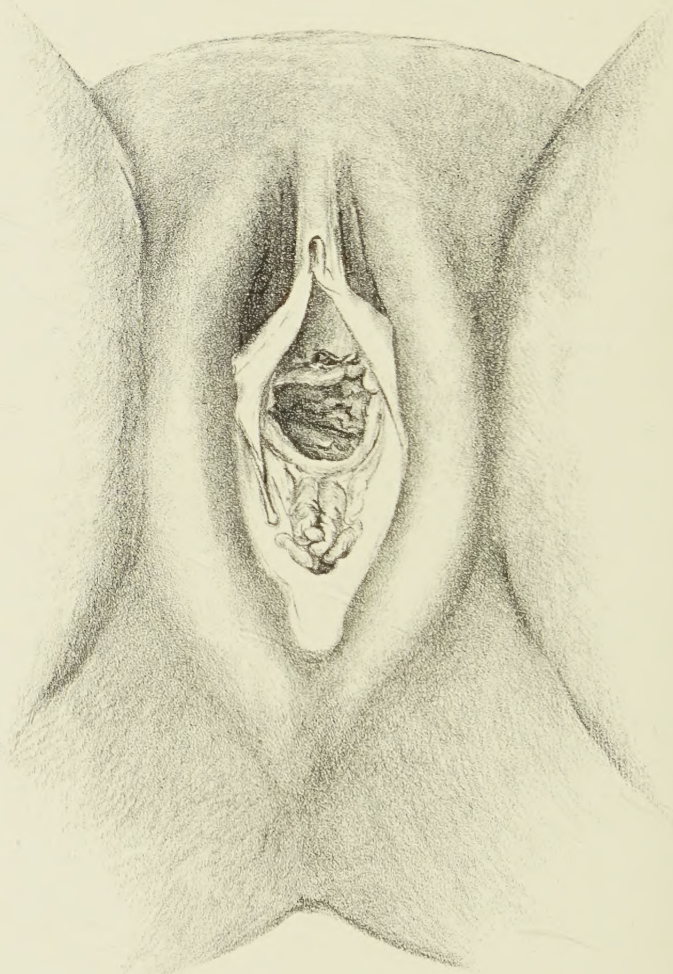

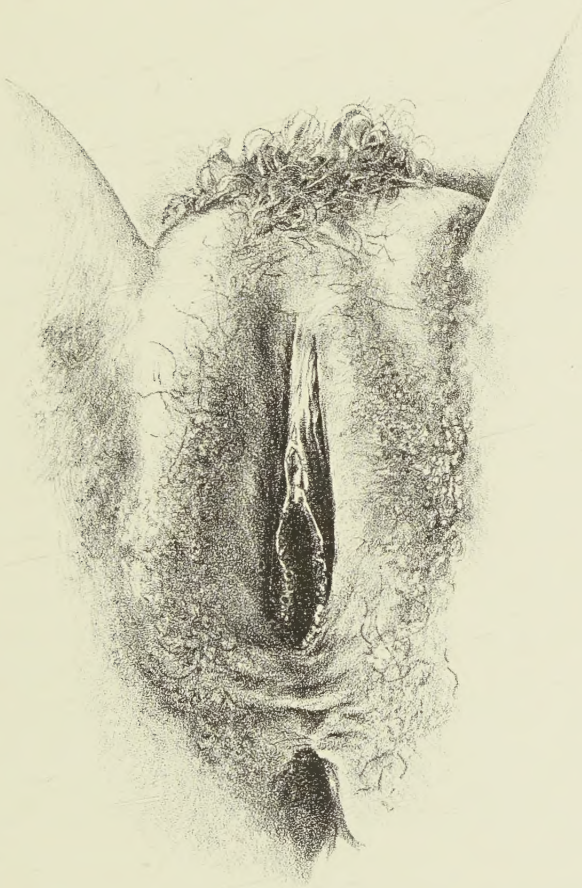

Eine Reihe von Bildungsfehlern des äusseren weiblichen Geschlechtsapparates hat in den beiden letzten Jahrzehnten in erhöhtem Masse das Interesse des Anatomen wie des Klinikers in Anspruch genommen: die abnormen angeborenen Ausmündungen des Mastdarmes in Scheide und Scheidenvorhof (Anus praeternaturalis vaginalis et vestibularis). Einige Fälle dieser Art hatten zu neuen embryologischen Untersuchungen Veranlassung gegeben, die zur Entdeckung wichtiger Tatsachen bezüglich der Entwicklungsgeschichte der ano-genitalen Gegend führten (Arbeiten von Reichel,[1]) Retterer,[2]) Schaefer).[3]) Die erwähnten Untersuchungen wirkten aber nicht nur in theoretischer, d. h. anatomischer Hinsicht nutzbringend, indem sie eine bessere Erklärung der Entstehungsweise dieser Anomalie ermöglichten, auch der Praktiker gewann, denn sie gaben ihrerseits wieder Anlass zur Veröffentlichung gleicher Krankheitsfälle, so dass wir heute über eine grössere Reihe einschlägiger Beobachtungen verfügen.

Während in der Zeit vor dem Erscheinen der oben citierten Arbeiten bezüglich der Aetiologie dieser Anomalie noch vielfach Unklarheit herrschte, die auch in der verworrenen Nomenklatur ihren Ausdruck fand. (Atresia ani

---

[1]) Reichel, die Entwicklung des Dammes und ihre Bedeutung für die Entstehung gewisser Missbildungen. Z. f. G. u. G. XIV. 1887.

[2]) Retterer, Sur l'origine et l'évolution de la région anogénitale des mamifères. Journal de l'anatomie 1890.

[3]) Schaeffer, Bildungsanomalien weiblicher Geschlechtsorgane aus dem foetalen Lebensalter mit besonderer Berücksichtigung der Entwickelung des Hymen. A. f. G. 37. 1890.

vaginalis superior et inferior, Anus vulvo-vaginalis, Atresia ani hymenalis, Vaginalcloake), sind heute die in Betracht kommenden entwicklungsgeschichtlichen Momente hinreichend klar gestellt. Die meisten der den Gegenstand behandelnden Publikationen und Monographien geben ausführlich die Entstehungsweise der Missbildung wieder; ich glaube mich daher auf kurze Angaben beschränken zu können und verweise auf die im Anhang aufgeführte Litteratur.

Wie bekannt, findet sich bis zur 5. Woche beim Foetus keine äussere Öffnung für den Enddarm am unteren Leibesende: es mündet vielmehr jener Darmabschnitt in eine allseitig geschlossene Höhle, in welcher ausserdem noch die Allantois sowie die Ausführungsgänge des Urogenitalapparates münden: die Cloake. Dieselbe öffnet sich gegen Ende des 1. Monats nach aussen, indem sich das äussere Keimblatt trichterförmig einstülpt und schliesslich in die Cloake öffnet. Die bis dahin einfache Cloake teilt sich in der 8. Woche durch ein von oben herabwachsendes Septum (Septum recto-vaginale), das zur Bildung des Dammes beiträgt, in zwei secundäre Höhlen, eine vordere: Sinus uro-genitalis, in welche Harnblase und Müllersche Gänge — die spätere Vagina —, und eine hintere, Sinus uro-rectalis, in welche der Enddarm ausmündet. Mit dem Tiefertreten des Septum recto-vaginale schnürt sich der Darm von der Blase ab; gleichzeitig wird auch das Ende der Müllerschen Gänge, die Scheide, mit herabgezogen, wodurch der Sinus uro-genitalis verkürzt wird. Letzterer stellt jetzt das Vestibultum vaginae dar; an der Grenze zwischen ihm und der Scheide hat sich der Hymen entwickelt. Durch Herabwachsen des Septum recto-vaginale bis an die Oberfläche sollte nach den früheren Anschauungen ausschliesslich die Bildung des Dammes zu Stande kommen. Nach den eingangs erwähnten Untersuchungen Reichels „bildet er sich jedoch aus zwei Teilen, einem von oben nach unten (Septum), und einem von unten nach

oben (Analhöcker, Genitalfalten) in entgegengesetzter Richtung verwachsenden Teile.“ [1])

Nach Reichel kommt nun der Anus praeternaturalis vaginalis und vestibularis dadurch zustande, dass das herabtretende Septum recto-vaginale im Wachstum gegenüber den Analhöckern und Genitalfalten zurückbleibt und es nur zu einer Vereinigung der letztgenannten Gebilde unter einander kommt. Das Rectum muss sich dann vor der bereits gebildeten Perinealbrücke in die Vagina oder — wenn das Septum schon tiefer getreten, die Wachstumshemmung aber geringer war — in das Vestibulum vaginae eröffnen.

Diagnostisch wichtig ist also die Lage der abnormen Afteröffnung zum Hymen.

Schröder [2]) leugnet nun überhaupt das Vorkommen eines Anus vaginalis, er behauptet, der Darm könne nur in den Sinus urogenitalis münden und man habe demgemäss in diesen Fällen eine noch erhaltene Cloake vor sich. Andere Autoren geben jedoch die Möglichkeit zu, z. B. v. Winkel [3]), ferner ein Fall von Pinkus [4]), bei dem neben einem Anus vestibularis eine angeborene Communikation zwischen Rectum und Scheide bestand.

Es liegt auf der Hand, dass die Symptomatologie der in Rede stehenden Missbildung von der Grösse der abnormen Afteröffnung abhängig sein wird. Die drei hier vorkommenden Möglichkeiten sind folgende:

1) Die Öffnung ist gerade weit genug, dass sie eine regelmässige Defäcation gestattet. Sie kann dann von einem Sphinkter umgeben sein, es besteht

---

[1]) Reichel, a. a. o. pag. 92.

[2]) Schröder, Handbuch der Krankheiten der weiblichen Geschlechtsorgane. 1898.

[3]) v. Winkel, Lehrbuch der Frauenkrankheiten. 1886.

[4]) Pinkus. Über den Anus praeternaturalis vestibularis et vaginalis. Sammlung Klin. Vorträge (Gynaekologie) Nr. 80. 1890—94.

Continentia alvi. Solch einen Fall beschreibt Himmelfarb [1]: Die 14jährige Pat. zeigt neben Anomalien der oberen Extremitäten einen Anus unterhalb des Hymen, umgeben von einem Sphinkter. Das Mädchen kann den Stuhl zurückhalten, so dass es zu unfreiwilliger Entleerung niemals kommt. An normaler Stelle fehlt die Afteröffnung. Eine Operation ist nicht vorgenommen worden. Ferner Abel [2]: Die 20jährige Nullipara mit abnormer Afteröffnung innerhalb der kleinen Labien, etwas nach vorn vom Frenulum, hat nie Beschwerden hierdurch gehabt, es bestand vollkommene Continenz. Die Missbildung wäre kaum Gegenstand ärztlicher Sorge geworden, wenn nicht soziale Gründe (Heirat) sie dazu geführt hätten. Gleichfalls keine Operation.

Einen in vorliegender Beziehung besonders interessanten Fall teilt Piering [3] mit von einer 25jährigen Magd, welche sich im Beginne des letzten Monats ihrer ersten Gravidität befand. Neben anderen Anomalien (rudimentaeres Kreuzbein, congenitaler Defekt des Serratus anticus major dexter und des rechten Rippenbogens) fand sich bei der sonst kräftigen Frau ein Anus praeternaturalis vestibularis. An normaler Stelle fehlt die Afteröffnung. Ein Schliessmuskel ist vorhanden. Hier bestand nicht nur die Möglichkeit, selbst flüssigen Stuhl zurückzuhalten, es hatte sogar der geschlechtliche Verkehr weder der Patientin noch ihrem Liebhaber Anlass zur Wahrnehmung der Anomalie gegeben. Der Geburtsverlauf war im ganzen normal. Später keine Operation.

2. Die Afteröffnung ist kleiner als die normale, so dass es zu Koprostase kommt. Einen Beleg für diese Möglichkeit fand ich z. B. bei Osterloh [4]. 10 Wochen

---

[1]) A. f. G. Band 42. 1892.

[2]) A. f. G. Band 38. 1890.

[3]) Piering, Über einen Geburtsfall bei Atresia ani vaginalis und rudimentärem Kreuzbein. Zeitschrift für Heilkunde. Bd. X. 1890.

[4]) Osterloh, Atresia ani vaginalis. A. f. G. Band 7. 1875.

altes Mädchen mit Fehlen der Afteröffnung an normaler Stelle. Eine solche findet sich im Vestibulum zwischen Hymen und Frenulum in Gestalt einer bleifederdicken Öffnung. Nur unter heftigster Anstrengung der Bauchpresse kann aus derselben bindfadenstarker Kot entleert werden. Operation.

3. Die Afteröffnung ist so weit, dass dauernd Incontinentia alvi besteht. Ein Sphinkter ist nicht vorhanden. Dieser Art ist der Fall, den ich im folgenden beschreiben werde:

Aus den im vorhergehenden kurz angeführten Fällen von Anus vaginalis et vestibularis bei Erwachsenen geht schon hervor, dass wir die Prognose dieser Missbildung quoad vitam eine günstige nennen können. Es wird dies, wie v. Winkel hervorhebt, besonders dann der Fall sein, wenn das Darmrohr von der abnormen Afteröffnung an schräg nach oben verläuft und keine Ausbuchtung oder gar Abknickung besteht, von denen aus durch Koprostase Einklemmungserscheinungen und selbst Peritonitis sich herleiten können. Dass auch bei bestehender Gravidität trotz der Missbildung ein gut entwickeltes Kind ohne Gefahr entbunden werden kann, lehrt der Piering'sche Fall. Hier lagen allerdings die Verhältnisse besonders günstig (rudimentaeres Kreuzbein, Continenz des Afters); bei etwaiger Incontinentia alvi würde dagegen die Missbildung bezüglich einer Infektion im Wochenbett nicht unbedenklich sein.

Ich komme nun zu dem Fall von Anus praeternaturalis vestibularis, der am 14. Nov. 1901 in die Behandlung der Kgl. Universitätsfrauenklinik zu Halle kam.

Emma K. 25 Jahre altes Dienstmädchen.

Anamnese. Die Eltern sind an unbekannter Ursache, ein Bruder im 8. Jahre an Gehirnentzündung gestorben. Im 1. Jahre ist Pat. „am Damm operiert worden", im 12. Jahre hat sie Scharlach gehabt, sonst will sie stets gesund gewesen sein. Die erste Regel trat im 17. Lebens-

jahre ein. Die Periode war unregelmässig, 3—6 wöchentlich, ihre Dauer 1—7 tägig, der Blutabgang dabei sehr gering. Heftige Kreuz- und Seitenschmerzen sollen damit verbunden gewesen sein. Die letzte Menstruation war vor 8 Tagen. Pat. ist Nullipara.

Beschwerden: Pat. giebt an, sie habe, soweit sie sich überhaupt erinnere, nie den Stuhl halten können, derselbe sei immer von selbst abgegangen. Den Arzt habe sie niemals deshalb befragt. Seit Jahresfrist klagt Pat. über starke Schmerzen in der linken Seite, die nicht nur wie früher während der Regel auftreten.

Status: Der Ernährungszustand der Pat. ist mässig; die sichtbaren Schleimhäute sind blass. Herz und Lunge o. B. Die etwas hängenden Brüste sind gut entwickelt, die Bauchdecken straff und stark, das Fettpolster gering

Ein Damm ist in Gestalt einer 1 cm breiten, $^1/_2$ cm dicken Hautbrücke vorhanden. Dicht oberhalb derselben findet sich im Scheideneingang eine etwa fingerdicke Communikationsöffnung mit dem Mastdarm. Nach vorn von dieser Öffnung erhebt sich der Hymen; man gelangt leicht durch denselben in die mässig weite Scheide. Die ca. 2 cm lange, konisch gestaltete portio liegt vor der Führungslinie, der Muttermund ist grübchenförmig. Der Uterus ist von dem Alter entsprechender Grösse, retroflektiert und nur unvollkommen aufzurichten.

Beim willkürlichen Zusammenziehen sowohl wie besonders bei elektrischer Reizung zieht sich etwa 2 cm hinter der Darmmündung eine Stelle runzlich ein; sie wird als der Sitz des Sphinkter angesprochen.

An Stelle des Anus findet sich eine ungefähr drei Markstück grosse, klaffende Öffnung, aus welcher die Mastdarmschleimhaut hervorquillt. Dieselbe geht nach vorn unmittelbar in die Scheidenwand scharfsaumig über.

Blase und Urin sind o. B.

Diagnose: Anus praeternaturalis vestibularis. Indication zur Operation: Incontinentia alvi.

Nachdem am Tage zuvor durch Abführmittel eine gründliche Entleerung des Darmrohres herbeigeführt ist, wird am 19. XI. die Operation von Herrn Professor Dr. Bumm vorgenommen.

Chloroformnarkose. Gründliche Desinfektion des Operationsfeldes.

Nach doppelter Unterbindung und Durchtrennung der kleinen queren, den Damm darstellenden Hautbrücke wird zunächst der Anus an seiner Mündungsstelle im Scheidenvorhof sorgfältig cirkulär umschnitten und das Mastdarmrohr ringsum etwa 5 cm hoch hinauf teils stumpf, teils mit Messer und Schere von der Umgebung frei praepariert. Da hierbei die hintere Wand etwa 1 cm oberhalb des Endes einreisst, wird der untere Teil des Rectum reseciert. Nunmehr wird der Hinterdamm median bis in den Musculus Glutaeus hinein von der Steissbeinspitze bis zur Mündungsstelle des Anus gespalten. Von einem Sphinkter ist nichts zu finden, auch an der Stelle nicht, die sich vorher bei elektrischer Reizung runzlich eingezogen hatte. (cf. Status). Das frei praeparierte Rectum wird jetzt nach hinten gezogen bis in die Gegend der äussersten Fasern des Glutaeus und der hintere Umfang des Darmendes an dieser Stelle mit der Haut durch Silkwormknopfnähte vereinigt. Zwischen dem auf solche Weise rückwärts verlagerten Darm- und Scheidenrohr besteht nun eine tiefe Höhle, die durch versenkte doppelte Catgutnähte geschlossen wird. Die Haut über dem neugebildeten Damm wird durch Silkwormknopfnaht verbunden; auf gleiche Weise erfolgt der Schluss der Scheide.

Da, wie erwähnt, ein Sphinkter nicht zu finden war, wurde der Versuch gemacht, einen solchen aus der Glutaeusmuskulatur zu bilden. Zu diesem Zwecke werden aus beiden Glutaei Fasern nach rechts, bezw. links um das Mastdarmende herumgeführt, so dass dieses wie von zwei Klammern umfasst wird.

Schliesslich wird das hintere Ende des Dammes mit

dem vorderen Umfange des Rectum durch Knopfnähte vereinigt.

Die Analöffnung ist jetzt gerade für einen Finger passierbar; man fühlt ringsum deutlich den vorspringenden Wulst der Glutaeusmuskulatur.

Aseptischer Verband.

Verlauf.

20. XI. Temperatur 38,2. Pat. wird katheterisiert.
21. XI. Katheterisiert. Gegen dünnen Stuhl wird Tannalbin und Tct. Opii simpl. gegeben.
22. XI. Pat. entleert spontan Urin.
24. XI. Pat. erhält Ol. Ricini.
25. XI. Entfernung der Nähte.
1. XII. Temperatur 38,1.
2. XII. Pat. bekommt von da ab täglich ein Bad. Die granulierenden Wundflächen werden mit Tct. Jodi gepinselt, um die Heilungstendenz zu erhöhen.
3. XII. Gegen weichen Stuhl 2× tgl. Tannalbin 1, o.
17. XII. Ätzung der Wundfläche, worauf am
18. XII. Temperatur auf 38,7 steigt.
19. XII. Abermalige Ätzung.
Pat. wird auf Wunsch aus der Klinik entlassen.

Entlassungsbefund:

Der neugebildete Damm ist gut vernarbt. Der neugebildete Anus ist zwar noch nicht vollkommen continent, jedoch ringsum mit sehr guten Granulationsflächen umgeben, die rasche Heilungstendenz zeigen. Es ist die Annahme berechtigt, dass der erzielte Erfolg ein dauernder sein werde.

Dieser im Vorstehenden mitgeteilte Fall von Anus praeternaturalis vestibularis verdient wohl — ganz abgesehen von dem allgemeinen Interesse, welches alle Missbildungen bieten, besonders wenn die damit behafteten

Personen jahrelang mit ihr leben — des dabei angewandten Operationsverfahrens wegen hauptsächlich Beachtung. Er beweist einmal, dass, wie in den Lehrbüchern der Gynaekologie angegeben — die Vorhersage der Operation eine günstige ist, zum anderen aber, dass es auch bei fehlendem Sphinkter möglich ist, unter Zuhülfenahme der benachbarten Muskulatur eine gute Continenz zu erzielen.

Ich durchsuchte nun die mir zugängliche Litteratur nach gleichen Fällen, konnte aber zu dem letzten Akte der von Herrn Professor Bumm eingeschlagenen Operation der Bildung des Sphinkter, ein Analogon nicht finden.

Bisher ging das Bestreben der Operateure, nach dem Vorbilde Esmarchs[1]) lediglich dahin, die Auslösung des Anus an seiner anormalen Mündungsstelle so sorgfältig vorzunehmen, dass Fasern des Sphinkter internus mit abgelöst und durch Verpflanzung an die normale Stelle des Afters für die Funktion des Schlussapparates mit herangezogen werden könnten. Die Wirkung des Sphinkter internus sollte aber nach Esmarch nur eine unterstützende sein, denn er setzt das Vorhandensein eines Externus an normaler Afterstelle voraus. Weiter geht Pinkus[2]): er nimmt an, dass schon die Transplantation des Sphinkter internus allein zur Erzielung einer ziemlich vollständigen Continenz ausreichen würde; er hält es für denkbar, dass die durch herabrückende Faekalmassen verursachten Reize bei fehlendem Externus in erhöhtem Masse den Internus treffen und verstärkte Contraktionen erregen, die, wenn auch anfangs kaum ausreichend zum Zurückhalten fester Massen, allmählich kräftig genug werden, selbst Flüssigkeiten zurückzudrängen. —

Wie ist nun in den bisher veröffentlichten Fällen

1. das Verfahren der Operation,
2. der Erfolg derselben

[1]) Esmarch, die Krankheiten des Mastdarmes und des Afters. Deutsche Chirurgie von Billroth u. Luecke. 1887.

[2]) Pinkus, a. a. O. pag. 26.

gewesen? Diese Fragen zu beantworten, gebe ich nachfolgende Krankengeschichten wieder. Entsprechend meinen früheren Ausführungen über die Symptomatologie des Anus vaginalis und vestibularis teile ich dieselben in zwei Gruppen:

I. Indication: Incontinentia alvi.
II. Indication: Koprostase.

1. Fall. [1])

5jährige Pat., aus gesunder Familie, kam mit fehlender Afteröffnung zur Welt und entleerte den Stuhl durch die Vagina.

Status: An Stelle der Afteröffnung eine leichte Einsenkung. Die Stuhlentleerung erfolgt unwillkürlich durch die Vagina. An der hinteren Scheidenwand fingerbreit über dem Introitus findet sich die abnorme Communikationsöffnung mit dem Rectum. Sonst die äusseren Genitalien wie der übrige Körper o. B.

Operation: Es wird genau in der Mittellinie des Dammes ein Schnitt geführt, der einen Finger breit hinter der Vulva beginnt und bis zur Steissbeinspitze verläuft. Nach Durchtrennung einiger Schichten des Levator ani stösst man auf die hintere Mastdarmwand; sie wird ringsum von dem benachbarten Bindegewebe stumpf frei präpariert, darauf vermittelst einer Aneurysmanadel ein Catgutfaden herumgeführt und etwa 1 cm von der Scheide ab zugeschnürt. Quere Durchtrennung des Rectum zwischen Vaginalwand und Catgutfaden. Das Rectum wird heruntergezogen und durch Seidennähte an den Hautrand geheftet. Die Höhle zwischen Mastdarm und Scheide wird mit Jodoformgaze tamponiert. Drainrohr in Vagina und Rectum.

In einer 2. Sitzung Schliessung der Höhle durch Plattennaht.

[1]) Szukalski, Ein Beitrag zur Atresia ani vaginalis. Inaug.-Diss. Greifswald. 1890.

Entlassungsstatus nach 4 Wochen: Damm fest; die künstliche Afteröffnung, 3 cm vom Scheideneingang entfernt, hat natürliche Weite und Gestalt. Bisweilen besteht noch unwillkürlicher Abgang der Faeces. Pat. wird entlassen, in der Hoffnung, dass die untersten mächtigsten Lagen des Sphincter ani internus die Funktion des Schliessapparates mit der Zeit übernehmen werden.

2. Fall.[1])

7jährige Pat. mit angeborener abnormer Ausmündung des Rectum in die Vagina. Zwei erfolglose Operationen in frühester Jugend. Bei Anhäufung grösserer Kotmassen erfolgt unaufhörlich unwillkürliche Stuhlentleerung.

Status: Der Anus und eine eigentliche Vagina fehlen, statt dessen findet man eine grosse Cloake, welche die Mündung des Darm- und Genitaltractus aufnimmt. An Stelle des Perinaums bestehen nur zwei kleine Hautbrücken; sie scheinen Andeutungen eines früheren Dammes zu sein. Das Rectum mündet mit einer für die Kornzange durchgängigen, ringförmigen Öffnung an der hinteren Cloakenwand, zwei Finger breit über dem Eingang derselben. Uterus duplex.

Operation: Vorherige Durchtrennung der den Damm darstellenden Hautbrücken. Schnitt von der Mündung des Mastdarmes bis zur Steissbeinspitze. Resektion des Steissbeines und eines linksseitigen Teiles der Kreuzbeinspitze. Umschneidung des Rectum an seiner Mündungsstelle in der Cloake, abpräparieren und nach unten ziehen desselben. Alsdann Vereinigung der vorderen Wundränder, so dass eine hintere Scheidenwand entsteht. Annähen des Rectumendes an die äussere Haut. Die Schliessung der zwischen After und Kreuzbein einerseits und After und Scheide andererseits befindlichen Wundhöhle wird der Verheilung durch Granulation überlassen.

Die Pat. vermag, ehe der eigentliche Stuhlgang ein-

[1]) Szukalski, a. a. O. pag. 18.

tritt, die kommende Defaekation schon einige Zeit vorher anzugeben, sie würde mithin ausserhalb des Bettes immer bequem das Becken erreichen können.

3. Fall.[1])

7 jähriges Mädchen mit Anus praeternaturalis vaginalis.

Operation: Es wurde von der hinteren Commissur der grossen Labien aus das gesamte Gewebe bis zur Einmündungsstelle des Mastdarmes in die Scheide nach rückwärts bis an die Bündel des Levator ani durchtrennt, das Rectum herabgezogen und seine hintere Wand durch Naht an die Hautoberfläche fixiert. In einer zweiten Sitzung plastischer Aufbau des Dammes und der hinteren Scheidenwand. Um nun eine Art Sphinkter herzustellen, wurde das Mastdarmende zwischen die Bündel des Levator ani durchgeführt.

Eine besondere Stellung in der Reihe der bisher angeführten Fälle, in denen die die Missbildung begleitende Incontinenz eine Operation bedingte, nimmt der von Reichel[2]) mitgeteilte

4. Fall

ein. Bei der 25jährigen Pat. befindet sich neben ganz normaler Afteröffnung eine für einen Finger durchgängige zweite Öffnung im Scheidenvorhof, gleichfalls angeboren. Pat. litt erst seit ihrer vor 3 Jahren erfolgten Verheiratung an unwillkürlichem Kotabgang durch die Scheide. Heilung durch Dammplastik nach Lawson Tait; mit Erfolg. (Details der Operation sind nicht angegeben.)

[1]) Buckmaster, The vaginal anus and its treatment as illustrated by the report of a case and a suggestion for a method of forming an artificial sphincter. N. York. M. J. Vol. 60.
Citiert in Frommel, Jahresbericht, 1894.

[2]) Reichel, a. a. O. pag 82.

Gleiche Beobachtungen finden sich ausser bei Reichel in der Litteratur drei: Caradec,[1]) Schauta,[2]) v. Rosthorn.[3]) Letzterer Autor berichtet

5. Fall

von einer 27jährigen verheirateten Nullipara. Neben normalem Anus findet sich im Vestibulum eine für 2 Finger durchgängige ausgeweitete Verbindung mit dem Rectum. Sie ist anscheinend beim Coitus benutzt worden; erst seit der Verheiratung besteht Incontinenz. Damm ist in Gestalt einer 1 cm hohen Brücke vorhanden.

Operation: Spaltung der hinteren Scheidenwand vom Eingange bis zum oberen Rande der vaginalen Rectalmündung in der Medianebene. Excision je eines dreieckigen Stückes zu den Seiten der Spaltlinie in der Höhe der Öffnung. Von dem oberen Winkel der nun gesetzten Wunde aus typische dreieckige Anfrischung wie bei der gewöhnlichen Kolpoperineorrhaphie. Verschluss der Mastdarmöffnung im Scheidenvorhof durch versenkte, submukös angelegte Catgutknopfnähte. Vereinigung der Kolpoperineorraphiewunde durch oberflächliche und tiefe Scheiden- und Dammnähte.

Am 8. Tage spontaner Stuhlgang ohne Beschwerden.

Ich komme nun zu den Fällen, in denen hartnäckige Kotstauung ein operatives Eingreifen nötig machte. Ich konnte in der mir zugänglichen Litteratur nur zwei dieser Art finden. Der

1. Fall

stammt gleichfalls aus der Hallenser Klinik; er ist von Kaltenbach operiert.[4])

---

[1]) Gaz. des Hôpit. 1863. Band 7.

[2]) A. f. G. Band 39.

[3]) Wiener Kl. W. 1890.

[4]) Wagner, Ein Fall von Anus vestibularis nebst kritischen Bemerkungen über Anus vaginalis. Inaug.-Diss. Halle. 1898.

Status: 25jährige, verheiratete Nullipara. Die runde Afteröffnung liegt unterhalb des Hymens im Scheidenvorhof; sie lässt ein Glied des Zeigefingers passieren. Sphincter nicht vorhanden. Der Mastdarm ist enorm dilatiert. Die Koprostase ist so ungeheuer, dass sich im Rectuminhalt Reste verschiedener Obstsorten in chronologischer Reihenfolge vorfanden: Kirschkerne vom Sommer, Apfelkerne vom Herbst.

Operation: Cirkuläre Umschneidung der vaginalen Darmmündung. Vom unteren Rande dieses Schnittes in der Medianlinie von Vestibulum und Damm Durchtrennung der Weichteile bis in die unmittelbare Umgebung des Rectum. Darauf wird vom Anus vaginalis aus der Darm ringförmig aus seiner Umgebung 3 cm hoch herauspräpariert. Die bewegliche Rectalmündung wird herabgezogen und im hinteren Winkel des Medianschnittes, etwa der Gegend eines normalen Afters, befestigt. Schluss der zwischen Darm- und Scheidenrohr bestehenden Höhle. Schluss der Scheide.

Der Erfolg ist ein negativer insofern, als nur ein kurzes Stück der in der Vagina selbst liegenden Naht heilte, das übrige aber nekrotisch wurde und sich die neugebildete Afteröffnung zurück- und zusammenzieht und wieder Koprostase eintritt. Daher nach 4 Wochen

Nachoperation: Anfrischung der Granulationsflächen, Herauspräparieren des Rectum bis in die Gegend des Levator ani, Einnähen in den hinteren Wundwinkel. Dammbildung wie bei der ersten Operation. Schluss der Vulva und Scheidenwunde nach Lawson Tait.

Bei der Vorstellung der Pat. nach einigen Monaten zeigt sich eine narbige Stenose der gebildeten Analöffnung.

Pat. ist ein Jahr nach der Operation an Koprostase zu Grunde gegangen.

2. Fall.[1])

Status siehe Seite 8.

Operation: Spaltung der äusseren Haut in der Aftergegend bis zur Steissbeinspitze. Der Versuch, das Rectum von seiner Umgebung herauszupräparieren, misslingt; es wird daher die hintere Mastdarmwand gespalten und die vaginale Rectalöffnung nach Anfrischung der Ränder durch Naht geschlossen.

Die Vaginalöffnung schliesst sich nicht, Kot wird aber nur durch die künstliche Afteröffnung, deren Ränder gut granulieren, entleert. Da dieselbe nach 4 Wochen so eng geworden war, dass nur eine Federspule eben hindurchgeht, wird in einer zweiten Operation wieder die hintere Rectalwand gespalten bis zur Steissbeinspitze, alsdann rechts und links durch je 2, hinten durch eine Seidensutur die Mastdarmschleimheit herausgesäumt. Die Wundränder werden eine Woche lang durch Presschwamm auseinander gehalten.

7 Wochen nach der zweiten Operation ist die neugebildete Afteröffnung so weit, dass man durch sie den Finger hoch in das Rectum führen kann. Kot entleert das Kind fast ausschliesslich durch den künstlichen After; nur bei sehr festen Anhäufungen bisweilen auch durch die Vaginalöffnung.

Die Schliessung dieser noch bestehenden Mastdarmscheidenfistel wird auf spätere Jahre verschoben.

Zum Schlusse gebe ich noch einen Fall wieder, bei welchem sich Angaben über die Indication nicht finden.[2])

6 Monate altes Kind mit Anus vaginalis.

Operation: Cirkuläre Umschneidung des Anus,

---

[1]) Osterloh, a. a. O. pag. 565.

[2]) Horrocks, A case of atresia ani vaginalis.
The Lancet, 1898. Citiert bei Frommel. Jahresbericht 1898.

mediane Spaltung der Raphe perinaei, Auslösung des Rectum aus der Umgebung und Transposition desselben an die normale Stelle. Geheilt.

Aus diesen angeführten Krankengeschichten, sowie aus unserem Falle sehen wir, dass die zur Beseitigung der Missbildung eingeschlagenen Operationen in der Mehrzahl in ihren Grundzügen wesentlich übereinstimmen: dass nämlich das Rectum aus seiner Umgebung herauspräpariert, nach hinten gezogen und annähernd an normaler Stelle befestigt wird. Auch in den Lehrbüchern der gynaekologischen Operationen wird diese Methode der „Transplantation" als die idealste und am häufigsten angewandte beschrieben,[1]) da sie annähernd normale Verhältnisse schafft. v. Esmarch[2]) macht zuerst einen Längsschnitt in der Raphe von der Steissbeinspitze bis an die hintere Commissur der Vulva, präpariert von hier aus das Endstück des Darmes frei und schneidet dasselbe dann an seiner Mündungsstelle in der hinteren Scheidenwand durch. Den gleichen Gang der Operation wählte Pernice (1. und 2. Fall), Osterloh (2. Fall der 2. Gruppe), Buckmaster (3. Fall der 1. Gruppe). Demgegenüber verfährt Prof. Bumm so, dass er erst den Anus cirkulär umschneidet, Anus und Rectum abpräpariert und nun erst die Spaltung des Hinterdammes vornimmt. Zeitlich ebenso geht Kaltenbach und Horrocks vor. Dass die Beschaffenheit des unteren Darmendes, was Lichtung und Nachgiebigkeit der Wand anbelangt, Beachtung verdient, lehrt der Osterloh'sche Fall, in dem es überhaupt nicht gelang, das Rectum von seiner Umgebung zu lösen, desgleichen der unsrige, in dem Einreissen der hinteren Wand die Resection erforderte. Meines Erachtens nach

[1]) Hegar-Kaltenbach. Die operative Gynaekologie. 1886.
[2]) v. Esmarch, a. a. O. pag. 39.

ist es unwesentlich, ob nach Esmarch verfahren, d. h. zuerst der Damm gespalten wird und dann das Rectum an seiner Mündungsstelle in der Vagina scharf abgeschnitten wird, oder ob — wie bei uns — die Auslösung des Anus den ersten Akt der Operation bildet.

Weit wichtiger ist die Frage, ob der Aufbau des Dammes in derselben oder in einer zweiten Sitzung vorgenommen werden soll. Letzteres thut Pernice, desgleichen Buckmaster; sie tamponierten in der Zwischenzeit die Höhle zwischen Darm- und Scheidenrohr mit Jodoformgaze. Dass dieses Verteilen auf zwei Sitzungen nicht erforderlich ist, beweisen die Erfolge der übrigen Operateure; auch v. Winkel betont, dass es mehr im Interesse der Patienten läge, alles in einer Sitzung zu beenden.

Abweichend von diesem bisher beschriebenen Verfahren ist das von Reichel und v. Rosthorn eingeschlagene. Hier lagen aber die Verhältnisse ganz anders, denn der Anus stellte nur eine zweite, neben der an normaler Stelle liegenden Öffnung dar — gewissermassen eine Mastdarmscheidenverbindung wie bei einem kompleten Dammriss. Dementsprechend war auch die Behandlung: Anfrischung nach Simon Heger bei v. Rosthorn, Lappenbildung nach Lawson Tait bei Reichel.

Wenn wir daher von diesen abweichenden Fällen absehen, so würde sich der Gang der bei Anus praeternaturalis vaginalis-vestibularis gebräuchlichsten Operation, der der „Transplantation", bis hierher folgendermassen gestalten:

1. Akt: Auslösung des Anus an seiner abnormen Mündungsstelle;
2. Akt: Abpräparieren des Anus und Rectum aus der Umgebung.
3. Akt: Dammbildung.

Als vierter Akt würde sich nun die Bildung des

Sphinkter einschieben. Es ist interessant zu sehen, dass ähnliches bereits von amerikanischen Operateuren versucht wurde (Buckmaster), indem das nach hinten gezogene untere Darmende durch die Bündel des Levator ani hindurchgeführt wurde. Leider konnte ich in dem Referat dieses Falles nichts über den Erfolg lesen.

Jedenfalls stellt die von Herrn Prof. Bumm angewandte Methode der Sphinkterbildung einen wesentlichen Fortschritt gegenüber der obigen dar. Wenn auch zweifellos einige Fasern des künstlichen Schliessmuskels atrophisch werden, so reicht doch die übrige Masse des gebildeten Ringes zur Erzielung einer hinreichend guten Continenz aus. 3/4 Jahr nach ihrer Entlassung stellte sich Pat. wieder vor. Unwillkürlicher Kotabgang war nicht wieder aufgetreten, das Allgemeinbefinden gut gewesen.

Unter den mir zu Gebote stehenden Krankengeschichten findet sich ausser bei Osterloh — wie bereits erwähnt — ein Misserfolg bei Kaltenbach. Hier hatten von dem nicht weit genug freipräparierten Rectum her die Nähte an dem neugebildeten Damm gezerrt. Dieser Spannung, die noch durch Contractionen des Levator ani vermehrt wurde, war der Damm nicht gewachsen gewesen. Infection der Risswunden durch Kot vollendete die Zerstörung. Die Folge war, dass das Rectum, an seiner Mündungsstelle nicht mehr festgehalten, das Bestreben zeigte, sich auf seinen früheren Platz zurückzubegeben. Unterstützt wurde dies noch durch das mangelhafte Freipräparieren des Mastdarmes, insbesondere seiner vorderen Wand. Ich hatte schon oben darauf hingewiesen, dass gerade hierauf, auf Lichtung und Nachgiebigkeit der Rectalwand, besonders zu achten ist.

Die übrigen Fälle wurden geheilt. —

Neben der bisher besprochenen Methode der Transplantation verzeichnen Hegar-Kaltenbach[1]) als weitere

[1]) Hegar-Kaltenbach, a. a O. pag. 646.

Operation unserer Missbildung die der Spaltung. Sie besteht darin, dass dicht hinter der Fossa navicularis das Messer ausserhalb der Scheide auf eine in das Rectum eingeführte Hohlsonde eingestochen und von hier aus die Haut bis gegen das Steissbein durchtrennt wird. Dann wird der Mastdarm blossgelegt und seine Ränder mit den Hauträndern vereinigt. Die Vaginalöffnung sucht man bei der Nachbehandlung durch Betupfen mit Höllenstein zu schliessen.

Einzelne Operateure, z. B. Blasius [1]) spalteten einfach, wenn es sich um Kinder handelte, vom Scheidenafter aus den Vorhof und den ganzen Damm und vereinigten sodann die Rectalwundränder mit der äusseren Hautwunde; es wurde so einstweilen eine vollständige Cloake hergestellt, deren operative Behandlung durch Perinoplastik auf spätere Zeit verschoben wurde. Es liegt aber nicht nur auf der Hand, dass die Aussicht auf eine derartige schwierige Operation für das Kind wie für die Angehörigen etwas sehr Missliches hat, es ist auch zu fürchten, dass, wenn bis zur Pubertätszeit eine solche totale Dammspalte existiert, eine grosse Neigung zur Senkung des Uterus und der Vagina vorhanden sein würde, welche auch durch eine gelungene Dammbildung später nicht mehr ganz zu beseitigen sein dürfte.

Es bleibt daher als die idealste Operationsmethode bei Anus praeternaturalis vaginalis et vestibularis die der „Transplantation". Hier würde sich bei fehlendem Sphincter externus die Bildung eines künstlichen Schliessmuskels aus der benachbarten Glutaeusmuskulatur anzuschliessen haben.

Zum Schluss meiner Arbeit komme ich der angenehmen Pflicht nach, Herrn Prof. Dr. Bumm für die

---

[1]) Hegar-Kaltenbach, a. a. O. pag. 647.

gütige Überlassung dieser Arbeit, sowie für die freundlichst gewährte Unterstützung bei ihrer Anfertigung meinen verbindlichsten Dank auszusprechen. Auch Herrn Dr. Kneise, Assistenten der Klinik, bin ich für die liebenswürdige Überlassung der Abbildungen zu Danke verpflichtet.

Litteratur.

1. v. Winckel, Lehrbuch der Frauenkrankheiten, 2. Aufl. 1886.
2. Schröder, Handbuch der Krankheiten der weiblichen Geschlechtsorgane. 1898.
3. Fritsch, Die Krankheiten der Frauen. 1881.
4. Fehling, Lehrbuch der Frauenkrankheiten. 1900.
5. Köllicker, Entwickelungsgeschichte des Menschen und der höheren Tiere. 1879.
6. Rathke, Abhandlungen zur Entwicklnngsgeschichte.
7. Ahlfeld, Die Missbildungen des Menschen. 1880.
8. v. Esmarch, Die Krankheiten des Mastdarmes und des Afters. Deutsche Chirurgie von Billroth und Luecke. 1887.
9. Reichel, Die Entwicklung des Dammes und ihre Deutung für die Entstehung gewisser Missbildungen. Z. f. G. u. G. XIV. 1887.
10. Schaeffer, Bildungsanomalien weiblicher Geschlechtsorgane aus dem fötalen Lebensalter mit besonderer Berücksichtigung der Entwicklung des Hymen. A. f. G. 37. 1890.
11. Himmelfarb, Zur Lehre von den angeborenen Anomalien der weiblichen Geschlechtsorgane. Anus praeternaturalis vestibularis bei einem 14jährigen Mädchen. A. f. G. 42. 1892.
12. Abel, Ein Fall von angeborenem Anus praeternaturalis vestibularis bei einer 20jährigen Nullipara. A. f. G. 38. 1890.
13. Wagner, Ein Fall von Anus vestibularis nebst kritischen Bemerkungen über Anus vaginalis. Inaug.-Diss. Halle 1898.

14. Pinkus, Über den Anus praeternaturalis vestibularis et vaginalis. Sammlung klinischer Vorträge (Gynaekologie) Nr. 80. 1890–94.
15. Israel, Die abnormen Mündungen des Enddarmes beim weiblichen Geschlecht. Inaug. Diss. Marburg. 1891.
16. van Gorkom, Über Atresia ani congenita mit abnormer Mündung des Darmes und die entwicklungsgeschichtliche Deutung desselben nebst Mitteilung eines Falles von Anus vulvo-vaginalis bei einer erwachsenen Frau. Inaug. Diss. Königsberg. 1897.
17. Szukalski, Ein Beitrag zur Atresia ani vaginalis. Inaug. Diss. Greifswald. 1890.
18. Osterloh, Atresia ani vaginalis. A. f. G. 7. 1875.
19. Piering, Über einen Geburtsfall bei Atresia ani vaginalis und rudimentärem Kreuzbein. Zeitschrift für Heilkunde. X. 1890.
20. Frommel, Jahresbericht. 1894, 1898.
21. v. Rosthorn, Unvollkommene Cloakenbildung (Fistula recto vestibularis) bei gleichzeitiger normaler Ausmündung des Darmes. W. Kl. W. 1890.
22. Schauta, Vollkommene Cloakenbildung bei gleichzeitiger regelmässiger Ausmündung des Darmes und Harnröhre. A. f. G. 39.
23. Hegar-Kaltenbach, Die operative Gynäkologie. 1886.

Lebenslauf.

Verfasser vorstehender Arbeit, Georg Köbrich, wurde am 23. Januar 1879 zu Weissenfels a. S. als Sohn des Direktors der Prov.-Taubstummenanstalt Friedrich Köbrich daselbst geboren. Er besuchte das Progymnasium dieser Stadt bis Ostern 1890, darauf die lateinische Hauptschule zu Halle, welche er Michaelis 1897 mit dem Zeugnis der Reife verliess. Er war vom Wintersemester 1897–98 bis 1899–1900 in Halle als Student der Medizin immatrikuliert. Anfang des Sommersemesters 1900 bestand er in Halle die ärztliche Vorprüfung, um dann im 6. Semester in Marburg zu studieren. Das 7.–9. Semester verbrachte er wiederum in Halle und hatte hier den Vorzug, vom 1. Dezember 1900 bis 1. März 1901 in der chirurgischen Klinik des Herrn Prof. Dr. v. Bramann als Volontär thätig sein zu dürfen. Im April 1902 begann er das medizinische Staatsexamen und beendete es im November desselben Jahres. Das Examen rigorosum folgte am 2. Febr. 1903.

Seit November 1902 ist er als Volontär am pathologischen Institut des Herrn Geheimrat Eberth thätig.

Während seiner Studienzeit besuchte er die Vorlesungen, Kurse und Kliniken folgender Herren Dozenten:

In Halle: v. Bramann, Bernstein, Bumm, Dorn, Eberth, Endres †, Ewald, Fehling, Fränkel, Franz, Harnack, Hertzberg, Hitzig, Leser, von Liszt, Mehnert †, v. Mering, Oberst, Pott, Reineboth †, Roux, Schieck, Schmidt-Rimpler, Sommerlad, Volhard.

In Marburg: Kühne, Küster, Mannkopf, Ribbert, Romberg.

Verfasser spricht diesen Herren seinen aufrichtigsten Dank aus.